



Mito e realtà sulla miomectomia laparoscopica: l'importanza della chirurgia ginecologica mininvasiva.

Descrizione

Federica Perelli, Dirigente Medico UOS Ginecologia e Ostetricia, Ospedale Santa Maria Annunziata USL Toscana Centro.

Emanuele Arturo Fera, Dirigente Medico UOS Ginecologia e Ostetricia, Ospedale Santa Maria Annunziata USL Toscana Centro.

Karin Louise Andersson, Dirigente Medico, Ospedale Piero Palagi, USL Toscana Centro.

Silvia Pisaneschi, Dirigente Medico UOS Ginecologia e Ostetricia, Ospedale Santa Maria Annunziata USL Toscana Centro.

Giulia Rovero, Dirigente Medico UOS Ginecologia e Ostetricia, Ospedale Santa Maria Annunziata USL Toscana Centro.

Irene Colombi, Medico in formazione specialistica in Ginecologia e Ostetricia, Università di Siena.

Marco Giusti, Dirigente Medico UOS Ginecologia e Ostetricia, Ospedale Santa Maria Annunziata USL Toscana Centro.

Alberto Mattei, Direttore Dipartimento Materno-Infantile USL Toscana Centro.

Parole chiave: miomectomia laparoscopica, miomi, fibromi, chirurgia ginecologica, laparoscopia.

Abstract

I miomi uterini sono i tumori pelvici benigni più comuni nelle donne in tutto il mondo e colpiscono tra il 12 e il 25% delle donne in età riproduttiva.

Le indicazioni più comuni per il trattamento chirurgico dei miomi sono sintomi come sanguinamento uterino anomalo persistente non responsivo alla terapia medica, infertilità correlata alla distorsione della cavità endometriale e sintomi correlati alla massa uterina, come dolore o stenosi intestinale o urinaria critica.

Nelle giovani donne che desiderano preservare il proprio utero e quindi nelle donne che desiderano una gravidanza, la miomectomia è l'intervento chirurgico di prima scelta per l'asportazione dei miomi uterini sintomatici. L'approccio laparoscopico esibisce degli indubbi vantaggi nella ripresa e nel benessere postoperatorio delle pazienti.

L'intervento chirurgico dovrebbe essere "personalizzato", ovvero basato sulle caratteristiche della paziente e della lesione, dopo averla informata attentamente sui potenziali rischi chirurgici e sui benefici attesi, con una consulenza precisa sulla morcellazione dei miomi secondo il recente *warning* della *U.S. Food and Drug Administration (FDA)* e il successivo adeguamento delle linee guida internazionali.

È fondamentale che la miomectomia laparoscopica sia eseguita da operatori esperti sia nella fase preoperatoria di selezione, che in quella intraoperatoria con adeguata conoscenza ed esperienza sul campo dei corretti passaggi e delle tecniche chirurgiche adeguate.

La fase di sutura ha un ruolo fondamentale nel ripristinare una buona integrità miometriale per ridurre al minimo il rischio di una futura rottura uterina durante la gravidanza o il parto.

E' quindi molto importante indirizzare la giovane donna affetta da miomi uterini ad un Centro di Riferimento per la selezione della terapia corretta e dell'adeguata gestione operatoria.

INTRODUZIONE

I fibromi uterini (detti anche miomi o leiomiomi) rappresentano il tumore benigno più frequente dell'apparato riproduttivo femminile, interessando tra il 12 e il 25% delle donne in età fertile.

Circa 30-40 % dei fibromi uterini sono asintomatici e vengono individuati tramite visite ginecologiche routinarie o esami diagnostici eseguiti per altre motivazioni. I fibromi uterini devono essere sottoposti a percorsi terapeutici esclusivamente in caso di sintomatologia e i sintomi più frequenti correlati a questa patologia sono il sanguinamento uterino anomalo (*AUB*, *abnormal uterine bleeding*) con possibile anemizzazione, sintomi compressivi sulle strutture anatomiche circostanti (intestino o vie urinarie), dolore pelvico e difficoltà riproduttive nel caso in cui i fibromi distorcano la cavità uterina.

Per i fibromi cosiddetti "sintomatici" esiste indicazione al trattamento, che in prima istanza può essere anche di tipo medico, ma che nella maggioranza dei casi richiede un intervento chirurgico.

Nelle donne desiderose di prole, il trattamento chirurgico di prima scelta per i fibromi uterini sintomatici è la miomectomia, ovvero l'asportazione chirurgica dei fibromi preservando l'integrità dell'utero; per le donne che hanno completato il loro desiderio riproduttivo si può prendere in considerazione anche la possibilità di un'isterectomia, che consiste nell'asportazione dell'utero *in toto*.

Soprattutto nel primo caso, è necessaria un'attenta valutazione del caso clinico prima di intraprendere un intervento di miomectomia, valutando, oltre allo *status* della paziente, anche numero, caratteristiche e localizzazione dei fibromi. Molto utile a questo proposito è la classificazione FIGO (*International Federation of Gynecology and Obstetrics*), che suddivide i fibromi in 8 categorie:

- Fibromi sottomucosi (Figo 0-1-2), che occupano in parte variabile la cavità uterina.
- Fibromi intramurali (Figo 3-4-5), collocati nel contesto della parete uterina (miometrio)
- Fibromi sottosierosi (Figo 6-7), a partenza dal miometrio, ma raggiungono la superficie esterna dell'utero (sierosa). Possono essere anche pedunculati (con un peduncolo vascolare che li ancora all'utero) o infraligamentari (si sviluppano nel contesto del tessuto connettivo che circonda l'utero)
- Fibromi cervicali (Figo 8), collocati nella cervice uterina.

Ma quale tecnica chirurgica utilizzare, la tradizionale chirurgia *open* o la più moderna chirurgia laparoscopica?

L'approccio laparoscopico ha innegabili vantaggi se paragonato alla tecnica *open* (detta laparotomica), come un ridotto dolore post-operatorio e tempo di ospedalizzazione con recupero più rapido, ridotto tasso di complicanze post-operatorie e formazione di aderenze, ma anche migliori risultati estetici. Ma esistono delle condizioni cliniche che ne scoraggiano l'utilizzo, come la presenza di numerosi fibromi, fibromi di grandi dimensioni o fibromi ad alto rischio di malignità agli esami diagnostici preoperatori.

In aggiunta, l'intervento di miomectomia laparoscopica richiede un'elevata competenza tecnica da parte degli operatori, soprattutto in tempi chirurgici come la sutura o l'estrazione del pezzo operatorio, oltre a richiedere un maggior tempo operatorio rispetto alla tecnica *standard*.

Tuttavia, in Centri di Riferimento, con un'equipe chirurgica ginecologica di dedicata esperienza e un'attenta selezione preoperatoria delle pazienti, la miomectomia laparoscopica resta un intervento che sull'ampio volume delle giovani pazienti in età riproduttiva esibisce vantaggi in termini di costi sanitari e benessere delle donne in fase postoperatoria di indubbia validità.

ESAMI PRELIMINARI E COLLOQUIO PRE-CHIRURGICO

Un esame imprescindibile per un corretto inquadramento della paziente con fibromi uterini è l'ecografia transvaginale, che permette di conoscere la localizzazione dei fibromi in modo di facilitare la scelta della tecnica chirurgica da adottare. Tuttavia, la presenza di un utero diffusamente fibromatoso può ridurre la sensibilità dell'ecografia pelvica nell'identificare numero e posizione dei fibromi, a causa della resistenza che essi presentano al passaggio di ultrasuoni. Questo limite può essere superato tramite l'ausilio della risonanza magnetica o ecografia trans-addominale preoperatoria; in casi selezionati è possibile ricorrere anche all'ecografia transvaginale direttamente in sala operatoria.

L'ecografia preoperatoria permette anche di ricercare alcuni segni di "allarme" che, combinati con una determinata storia clinica della paziente, possono catalogare quei fibromi come ad alto rischio di malignità (si tratta comunque di un sospetto clinico, la diagnosi "ufficiale" è sempre affidata al patologo):

- Abbondante vascolarizzazione, con vasi sanguigni floridi distribuiti nella zona centrale della lesione, in contrasto con la tipica vascolarizzazione periferica dei fibromi;
- Aspetto disomogeneo con aree di necrosi;
- Stato post-menopausale;
- Fibromi di grandi dimensioni o con accrescimento rapido;
- Storia di irradiazione pelvica e/o uso pregresso o attuale di tamoxifene;
- Rialzo dell'LDH o sanguinamento uterino persistente.

In presenza di questi segni, la chirurgia laparoscopica non è consigliata, sia per le maggiori difficoltà tecniche, ma anche e soprattutto per il rischio di disseminazione di eventuali patologie maligne nel processo di estrazione del pezzo operatorio.

Il consenso informato deve essere esaustivo e deve rendere la paziente consapevole di tutti i rischi connessi all'intervento, compresa l'isterectomia non programmata in caso di sanguinamento uterino incoercibile ed ingestibile con le misure conservative.

I TEMPI CHIRURGICI DELLA MIOMECTOMIA LAPAROSCOPICA

La paziente è solitamente collocata in posizione supina con le gambe divaricate; viene inserito un manipolatore monouso per garantire mobilizzazione dell'utero.

Il primo accesso laparoscopico per il sistema video viene posizionato in sede ombelicale o sovraombelicale a seconda delle dimensioni dell'utero, mentre le vie ancillari vengono posizionate in fossa iliaca destra, sinistra e in sede sovraombelicale, a un'altezza modulata in base alle dimensioni del fibroma, presenza di aderenze pelviche o preferenza dell'operatore; in sede sovrapubica la via ancillare è di 12 mm per permettere l'utilizzo del morcellatore, mentre nelle fosse iliache è di 5 mm (Figura 1).

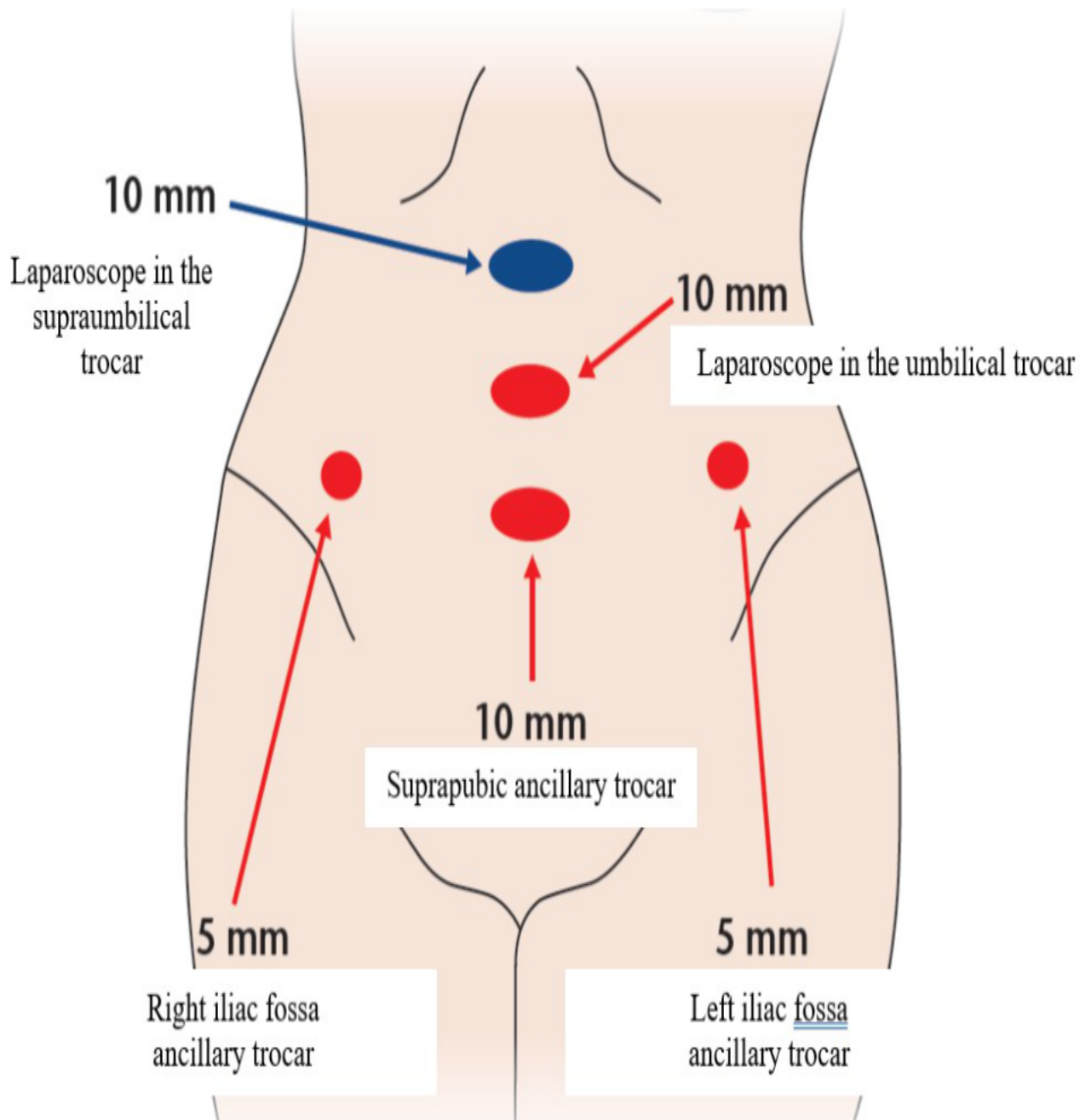


Figura 1. Posizionamento consigliato dei trocars in intervento di miomectomia laparoscopica

Una volta posizionati tutti i trocars, attraverso una siringa introdotta per via percutanea è possibile iniettare direttamente nel fibroma una soluzione vasocostrittrice contenente vasopressina diluita, con lo scopo di contenere le perdite ematiche durante la procedura.

Successivamente si esegue l'incisione sulla superficie uterina in corrispondenza del fibroma, con uno strumento ad energia monopolare oppure ad energia meccanica (ultrasuoni), con lo scopo di esporre la superficie del fibroma; l'incisione deve essere orientata in modo tale da favorirne l'asportazione e facilitare la successiva sutura. Durante la procedura di incisione, è preferibile ridurre al minimo l'elettrocoagulazione per non danneggiare le fibrocellule muscolari adiacenti al fibroma.

Dopo aver evidenziato la superficie del fibroma si procede alla sua enucleazione, separandolo dal restante miometrio attraverso la corretta identificazione della capsula che lo riveste: per conseguire questo risultato ci si avvale dell'utilizzo di pinze "tenaculum" per la trazione e della mobilitazione dell'utero tramite il manipolatore per le manovre di contro-trazione.

Lo step successivo è quello della sutura del difetto di parete, passaggio fondamentale per ricostruire l'integrità funzionale dell'organo e per garantire l'emostasi. La sutura può essere eseguita in singolo o doppio strato a seconda della profondità dell'incisione e in punti staccati o sutura continua in base alle preferenze dell'operatore; in caso di sutura continua è possibile utilizzare dei fili autobloccanti che permettono una riduzione dei tempi della sutura. Garantire una sutura adeguata dell'area di rimozione del fibroma è imprescindibile per minimizzare il rischio di rottura d'utero durante un'eventuale gravidanza futura.

Ultimo tempo chirurgico è l'estrazione del pezzo operatorio che, per fibromi superiori a 2 centimetri, avviene solitamente per morcellazione.

Per morcellazione si intende la frammentazione di un campione di tessuto solido in porzioni più piccole, in modo da permettere la sua estrazione tramite incisioni cutanee di piccole dimensioni (Figura 2).

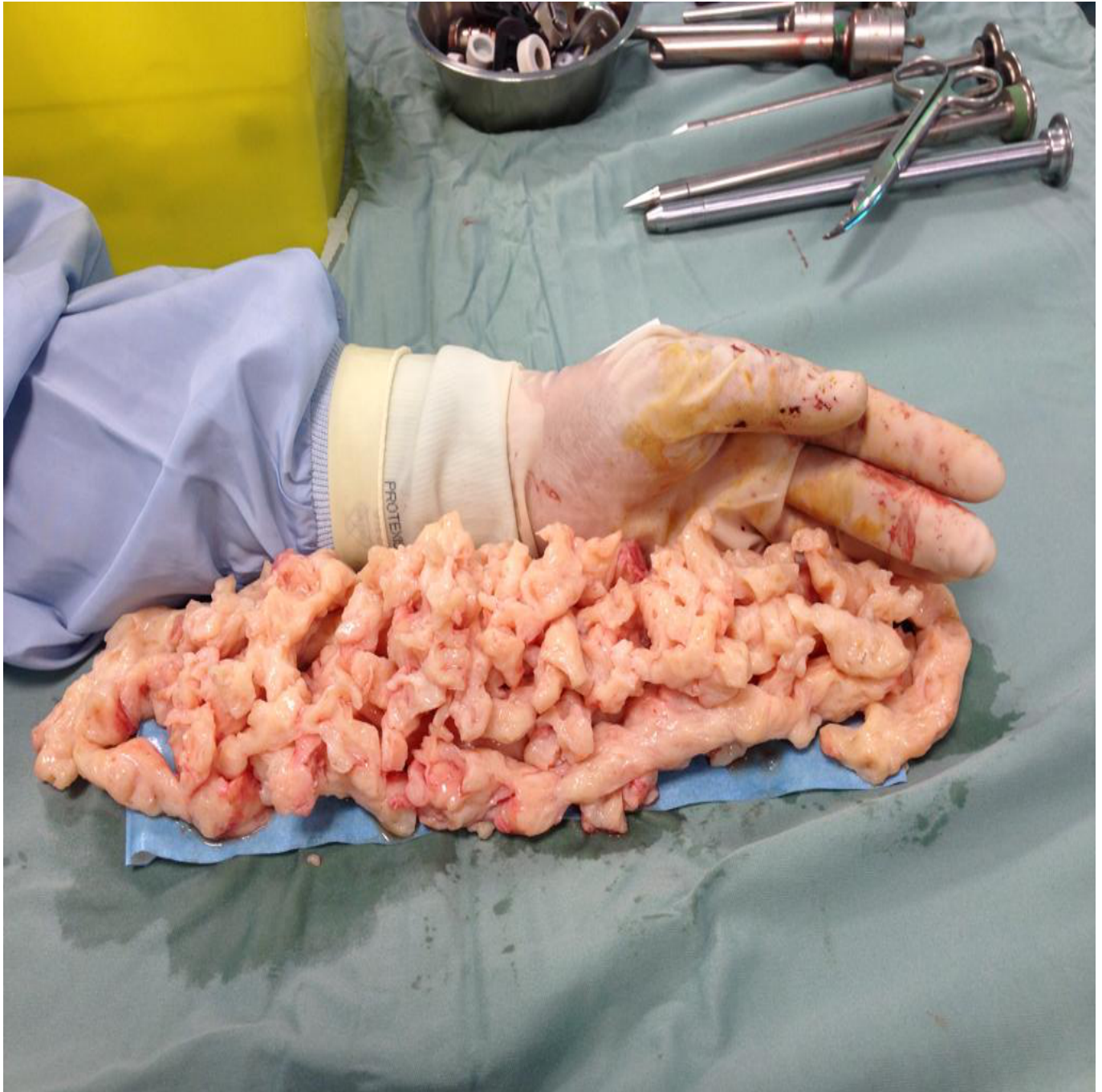

Figura 2. Mioma uterino di grandi dimensioni morcellato.

Esistono due tipi di morcellazione, quella manuale attraverso l'utilizzo del bisturi a lama fredda (per via vaginale o mini-laparotomica) o elettromeccanica intraperitoneale, attraverso un morcellatore elettromeccanico inserito in cavità dall'accesso laparoscopico da 12 mm e dotato di lama rotante. Il morcellatore elettromeccanico è uno strumento estremamente efficace (permette l'estrazione di fibromi di grandi dimensioni in poco tempo), ma è necessaria la dovuta cautela nel suo utilizzo a causa del rischio di lesioni viscerali (intestinali o urinarie) e vascolari, senza dimenticare la rara possibile insorgenza di miomi parassiti endoaddominali o di endometriosi iatrogena per la disseminazione di tessuto. Per minimizzare il rischio di queste complicanze, è opportuno azionare la lama del morcellatore soltanto sotto visione, lontana da anse intestinali, vescica e vasi sanguigni, cercando di estrarre frammenti della maggiore lunghezza possibile evitando ripetute frammentazioni del fibroma.

Nel 2014 la *U.S. Food and Drug Administration (FDA)* diffuse un'informativa che scoraggiava l'utilizzo del morcellatore elettromeccanico dopo la segnalazione di un caso di isterectomia laparoscopica con morcellazione uterina risultato poi essere un sarcoma all'esame istologico definitivo (neoplasia maligna con prognosi infausta). L'utilizzo del morcellatore in questo caso specifico avrebbe causato una diffusione di cellule neoplastiche a livello addomino-pelvico, peggiorando lo stadio della patologia. Questa informativa dell'*FDA* è stata terreno di ampio dibattito tra sostenitori e detrattori del morcellatore elettromeccanico. Una recente *review* della letteratura inerente questo tema, ha evidenziato come il rischio di sarcoma uterino misconosciuto in paziente che si sottopone a chirurgia per sospetta patologia benigna è di 1 su 1550 (0,06%); in aggiunta, il dato sull'overall survival in caso di diagnosi di sarcoma, non peggiora in chi ha subito l'estrazione del pezzo tramite morcellazione rispetto a chi è stato rimosso integro o tramite morcellazione manuale.

La Società Italiana di Ginecologia Endoscopica (SEGI) si è espressa sull'argomento nell'Aprile del 2015, autorizzando di fatto l'uso del morcellatore, con eccezione delle seguenti condizioni:

- sospetto carcinoma dell'endometrio o del collo dell'utero (diagnosi che può essere esclusa con biopsie endometriali o cervicali);
- Fibromi ad alto rischio di neoplasia maligna agli esami diagnostici preoperatori;
- Storia personale di retinoblastoma o familiare di sindromi polineoplastiche (es. Sindrome di Lynch).

Nell'atto pratico, in una paziente di 40-45 anni con massa uterina di incerto potenziale neoplastico e desiderio riproduttivo non ancora soddisfatto, è consigliato un approccio chirurgico di tipo laparotomico. In questo caso, la valutazione preoperatoria deve essere accurata e il colloquio pre-chirurgico approfondito, indagando la reale volontà della donna di preservare l'utero per gravidanze future e valutando se il trattamento conservativo è appropriato.

CONCLUSIONE

L'intervento di miomectomia laparoscopica resta oggi un prezioso trattamento per le giovani donne risultate eleggibili dopo un'attenta selezione.

Il Centro di Riferimento in cui indirizzare la paziente deve essere dotato di un percorso che preveda un corretto inquadramento preoperatorio dal punto di vista delle fasi di colloquio, esami strumentali e acquisizione del consenso informato.

La miomectomia laparoscopica deve essere eseguita da operatori esperti che abbiano un'adeguata formazione teorica e pratica dell'intervento.

federica.perelli@gmail.com

CATEGORY

1. Scienza e professione

POST TAG

1. Studi e ricerche

Categoria

1. Scienza e professione

Tag

1. Studi e ricerche

Data di creazione

14/05/2024

Autore

redazione-toscana-medica

Campi meta

Nome E Cognome Autore 1 : Federica Perelli

Nome E Cognome Autore 2 : Emanuele Arturo Fera, Karin Louise Andersson, Silvia Pisaneschi, Giulia Rovero, Irene Colombi, Marco Giusti, Alberto Mattei

Views : 14122