



Lo scompenso cardiaco destro: entità misconosciuta ma sempre attuale

Descrizione

Frank Lloyd Dini

Gruppo di Studio Insufficienza del Cuore Destro e Sinistro della Società Italiana di Cardiologia

ABSTRACT

Il ventricolo destro è stato a lungo considerato la camera cardiaca dimenticata, allo stesso modo, lo scompenso cardiaco destro rappresenta tutt'ora un'entità misconosciuta, a volte assimilata a una componente dello scompenso sinistro, altre volte identificata dalla presenza di disfunzione ventricolare destra indipendentemente da un quadro clinico compatibile. Nella realtà, lo scompenso destro è una condizione relativamente frequente ed in passato era perfino la sola forma di scompenso riconoscibile, sotto forma di idropisia

Parole chiave: scompenso destro, edema, epatomegalia congestizia, turgore giugulare

Introduzione

Nel XXX Canto dell'Inferno, Dante nota un dannato dal ventre così gonfio che sembrerebbe un liuto, se non fosse che al fondo della pancia aveva due gambe. Ciò è effetto dell'idropisia (Figura 1).

Il dannato è Mastro Adamo, falsario di monete, che apostrofa Dante e Virgilio meravigliato del fatto che vanno per l'Inferno senza alcuna pena, mentre lui è impedito nei movimenti e tormentato dalla fatica e da una sete incoercibile.

L'espiazione della colpa dei falsari è basata sul contrappasso che contrappone sincero con falso e sano con malato.

L'idropisia indica la raccolta di liquido trasudatizio, di composizione analoga al siero di sangue, nel tessuto cutaneo e nelle cavità sierose (peritoneo, pleura e pericardio). Essa dà al malato idropico l'aspetto di una persona abnormemente gonfia d'acqua.

L'idropisia è uno dei quadri clinici noti fin dall'antichità, caratterizzato da segni e sintomi che erano evidenti e facilmente riconoscibili dai medici di quelle epoche. Il tipico paziente idropico si presentava con vene del collo turgide, addome gonfio e edema colonnare alle gambe; si lamentava di spossatezza, di cui è causa la malnutrizione e l'atrofia dei muscoli, e la sete lo perseguitava. Nonostante la severità delle manifestazioni, molto tempo dovette trascorrere prima che fosse possibile chiarire le cause e la patogenesi dell'idropisia.

L'idropisia è oggi molto rara nei paesi industrializzati e ciò grazie all'introduzione delle moderne tecniche diagnostiche e l'avvento della terapia con diuretici dell'ansa. In passato, era invece l'unica manifestazione riconoscibile dello scompenso cardiaco. È stato in tempi molto più recenti, che l'idropisia è stata collegata alle fasi più avanzate dello scompenso cardiaco destro.

Definizione

Le forme di scompenso cardiaco possono essere classificate in base al settore del cuore che è prevalentemente coinvolto. Nello scompenso sinistro, è essenzialmente interessato il cuore sinistro; nello scompenso destro, è colpito il cuore destro. Si definisce scompenso cardiaco biventricolare (o congestizio) la condizione in cui vi è la compromissione di ambedue i settori del cuore. Dato che la maggioranza delle cardiopatie interessa il ventricolo sinistro, lo scompenso è più frequentemente l'effetto di un'insufficienza del ventricolo sinistro. Lo scompenso destro è più spesso secondario al sovraccarico del cuore destro che si determina per effetto dell'aumento della pressione nel circolo polmonare, come conseguenza della trasmissione retrograda delle alte pressioni di riempimento del cuore sinistro.

Patogenesi dello scompenso cardiaco destro

Lo scompenso destro, pur essendo parte della sindrome dello scompenso cardiaco, è un'entità per molti aspetti dissimile dallo scompenso sinistro. Essa può risultare da una disfunzione primitiva o secondaria del ventricolo destro, da un eccessivo sovraccarico dello stesso ventricolo oppure da un'ostruzione all'efflusso ventricolare destro. In molti casi, deriva da una disfunzione ventricolare sinistra che si traduce in sovraccarico e disfunzione del cuore destro (Figura 2).

La presentazione clinica e emodinamica dello scompenso destro differisce da quella dello scompenso sinistro. Nello scompenso cardiaco sinistro, le manifestazioni cliniche prevalenti sono secondarie all'innalzamento delle pressioni di riempimento del cuore sinistro (pressione capillare polmonare). Nel quadro dell'insufficienza ventricolare destra, prevalgono manifestazioni come: l'ipertensione venosa sistemica, l'epatomegalia e gli edemi periferici.

Segni e sintomi

Nonostante i progressi nelle tecniche diagnostiche e l'utilizzo dei biomarcatori, l'esame clinico (anamnesi e esame obiettivo) rimane caposaldo per la diagnosi (Tabella 1). Gli accumuli corporei di liquidi con edema, ascite e idrotorace hanno costituito a lungo elementi distintivi del quadro di scompenso destro e, in passato, l'idropisia ha rappresentato la manifestazione più eclatante.

Il quadro clinico dello scompenso destro è essenzialmente dovuto all'ipertensione venosa sistemica associata alla congestione venosa e – in fase tardiva – alla bassa portata. Le manifestazioni comprendono il rigonfiamento delle vene del collo con elevazione della pressione venosa giugulare, la presenza di reflusso epato-giugulare e l'edema declive. Con il peggioramento della situazione, l'accumulo di liquidi diviene maggiormente generalizzato con edema diffuso delle gambe e epatopatia congestizia.

La distensione delle vene giugulari è una manifestazione clinica fondamentale dell'ipertensione venosa sistemica. Il suo riconoscimento richiede che il tronco del paziente venga posizionato con un'angolazione di circa 45° rispetto al piano del letto. L'ipertensione venosa può essere diagnosticata quando il livello superiore del rigonfiamento venoso supera i 4 cm dall'angolo sternale. Le dimensioni e la collassibilità della vena cava inferiore sono routinamente valutati ecocardiograficamente per stimare la pressione atriale destra. Un aumento delle dimensioni e soprattutto la ridotta collassibilità della cava inferiore sono indicativi di aumento della pressione in atrio destro e della pressione venosa centrale.

L'ipertensione venosa può talora dare luogo a altre manifestazioni, come il segno di Kussmaul e il reflusso epato-giugulare. Quest'ultimo è evidenziato da un ulteriore rigonfiamento delle giugulari come effetto della compressione manuale del fegato da parte del medico esaminatore.

L'edema periferico è un segno fondamentale dello scompenso destro, che compare quando vi è una ritenzione idrica nel tessuto sottocutaneo. Si verifica soprattutto nelle regioni declivi e si rende soprattutto evidente quando vi sia un accumulo di liquido di almeno 5 litri. L'anasarca è il risultato di un edema generalizzato che coinvolge gli arti, la regione genitale e le pareti toraciche e addominali con sviluppo di idrotorace e ascite; può essere considerato il corrispettivo moderno dell'idropisia.

L'epatomegalia congestizia o fegato da stasi è un segno comune, che può derivare tanto da una congestione del fegato quanto da una sua ridotta perfusione. L'anoressia, la nausea e il dolore addominale sono perlopiù espressione degli effetti della stasi epatica e dell'edema delle pareti intestinali.

L'edema degli organi interni può portare a alterazioni delle funzioni del fegato, del rene e dell'intestino. Può esservi malassorbimento e ridotta risposta ai farmaci somministrati per via orale, mentre il danno epatico può dare luogo a elevazione degli indici di citolisi e a difetti nella sintesi dei fattori della coagulazione. L'idrotorace è spesso il risultato dell'ostacolato drenaggio linfatico del liquido pleurico.

Nelle fasi avanzate, si può arrivare a quadri di vera e propria cachessia come risultato dell'aumentato catabolismo e del ridotto assorbimento intestinale di nutrienti.

Criteri diagnostici

La diagnosi di scompenso cardiaco destro è fondata sui criteri clinici o una combinazione di reperti clinici e reperti strumentali di disfunzione e/o sovraccarico del ventricolo destro.

La presenza di elevazione della pressione venosa centrale è un requisito assolutamente necessario per la diagnosi. Informazioni sulle pressioni di riempimento del cuore destro possono essere ottenute tanto dal punto di vista clinico – dalla presenza e dall'entità del turgore giugulare – o dalle dimensioni ecocardiografiche e dal collasso inspiratorio della vena cava inferiore. Una cava inferiore dilatata e soprattutto un collasso inspiratorio inferiore al 50% sono indicativi di aumento della pressione atriale destra e quindi della pressione venosa centrale.

L'ecocardiografia è una tecnica diagnostica notevolmente utile nella diagnosi di disfunzione e sovraccarico del ventricolo destro. Una compromissione ventricolare destra può essere diagnosticata in virtù di una serie di parametri, comprendenti: l'escursione sistolica del piano tricuspide (TAPSE: tricuspid annular plane systolic excursion), le variazioni dell'area frazionata (FAC: fractional area change), il Doppler tissutale e il 2D speckle tracking myocardial strain della parete libera del ventricolo destro.

La presenza di sovraccarico ventricolare destro deriva dal riconoscimento di uno stato di ipertensione nel piccolo circolo. La velocità di rigurgito tricuspide (TRV: tricuspid regurgitation velocity) permette di formulare una diagnosi affidabile di ipertensione sistolica in arteria polmonare.

Sulla base di tali considerazioni, il Gruppo di Studio Insufficienza del Cuore Destro e Sinistro della Società Italiana di Cardiologia ha proposto una serie di criteri clinico-ecocardiografici per la diagnosi di scompenso cardiaco destro (Right ventricular failure in left heart disease: from pathophysiology to clinical manifestations and prognosis. Heart Failure Reviews 2022).

Tali criteri includono un criterio maggiore, che consiste aumento della pressione venosa centrale – valutata clinicamente o su base ecocardiografica – e almeno uno dei seguenti criteri minori o secondari: 1) edema periferico e epatopatia congestizia, 2) compromissione della funzione ventricolare destra (come TAPSE < 17 mm); 3) presenza di ipertensione polmonare, espressa da TRV > 2.8 m/s. Il soddisfacimento di tali criteri (uno maggiore e uno minore) permette di pervenire a una diagnosi accurata di scompenso destro (Figura 3).

Conclusioni

L'applicazione dei criteri clinico-ecocardiografici per la diagnosi di scompenso destro permette un'utile caratterizzazione dei pazienti con tale patologia. Uno dei maggiori contributi di tali criteri clinico-ecocardiografici è che pongono l'evidenza di un aumento della pressione venosa centrale al centro del percorso diagnostico, mentre tanto una disfunzione che un sovraccarico ventricolare destro possono coesistere o non coesistere in presenza di un quadro di scompenso destro.

frankloyddini@gmail.com

Tabella 1. Segni e sintomi di scompenso cardiaco destro

Più frequenti
Dispnea e astenia

Più specifici
Ipertensione venosa centrale

Palpitazioni

Ipertensione venosa centrale

**Distensione delle vene del collo con turgore
giugulare**

Edema periferico

Ipertensione venosa centrale

Distensione delle vene del collo con turgore
giugulare

Epatopatia congestizia o fegato da stasi

Reflusso epato-giugulare

Segno di Kussmaul

Epatopatia congestizia o fegato da stasi

Ascite

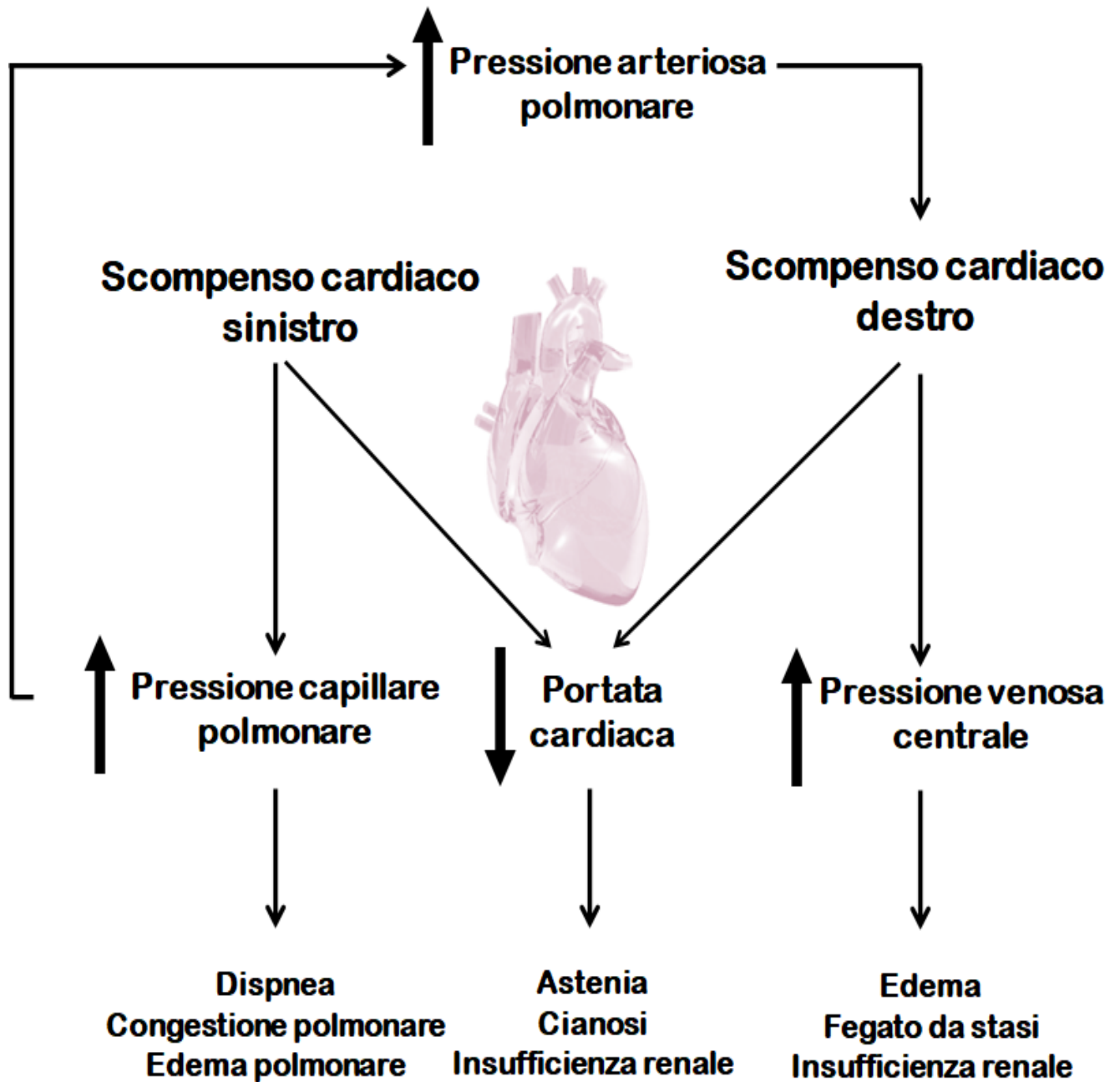
Idrotorace

Anoressia, nausea e dolore addominale

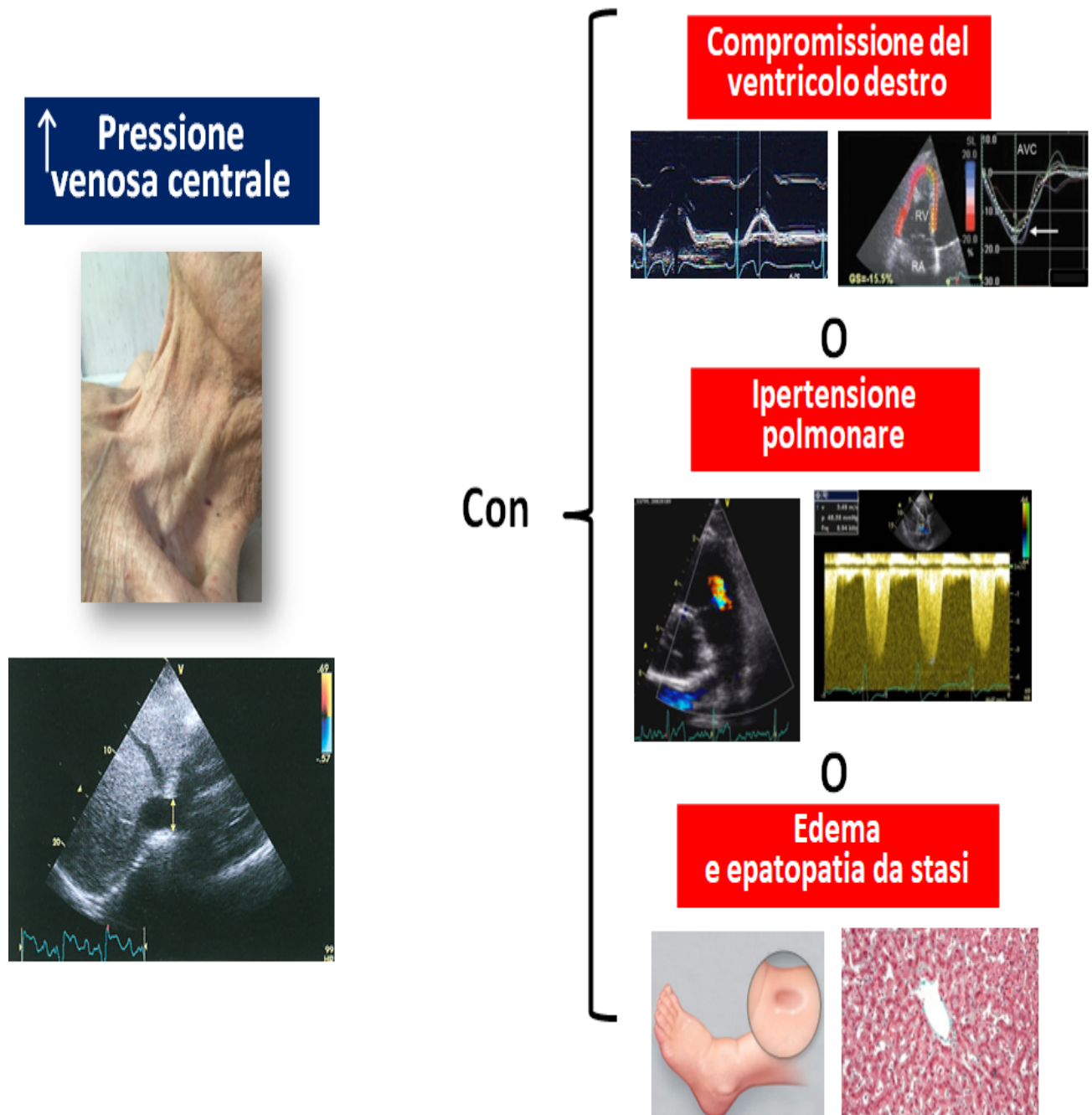
Malnutrizione e cachessia



Priamo della Quercia: La rissa tra Mastro Adamo e Sinone – vv. 100-148



Patogenesi dello scompenso cardiaco destro secondario a scompenso cardiaco sinistro



I criteri clinico-ecocardiografici (maggiori e minori) del Gruppo di Studio Insufficienza del Cuore Destro e Sinistro della Società Italiana di Cardiologia

CATEGORY

1. Scienza e professione

POST TAG

1. Focus

Categoria

1. Scienza e professione

Tag

1. Focus

Data di creazione

30/03/2023

Autore

redazione-toscana-medica

Campi meta

Nome E Cognome Autore 1 : Frank Lloyd Dini

Views : 28434